

Levetirasetamın ve Metilprednizolonun Tavşan Spinal Kord İskemi-Reperfüzyon Hasarı Üzerine Karşılaştırmalı Etkileri

Compared Effects of Levetiracetam and Methylprednisolone in Spinal Cord Ischemia-Reperfusion Injury in the Rabbit

Dr. Erdal Reşit YILMAZ,^a
 Dr. Bora GÜNER,^a
 Dr. Ufuk ÖZSOY,^a
 Dr. Hayri KERTMEN,^a
 Dr. Habibullah DOLGUN,^a
 Mehmet Ali KANAT,^b
 Dr. Ata Türker ARIKÖK,^c
 Dr. Berrin İmge ERGÜDER,^d
 Dr. Zeki ŞEKERCİ^a

^a1. Beyin Cerrahi Kliniği,
^cPatoloji Kliniği,
 Dışkapı Yıldırım Beyazıt Eğitim ve
 Araştırma Hastanesi,
^bRefik Saydam Hıfzıssıhha Enstitüsü,
^dBiyokimya AD,
 Ankara Üniversitesi Tıp Fakültesi,
 Ankara

Geliş Tarihi/Received: 14.08.2011
 Kabul Tarihi/Accepted: 19.10.2011

*Bu çalışma, Türk Nöroşürüj Derneği
 25. Bilimsel Kongresi (22-26 Nisan 2011,
 Antalya)'nde poster olarak sunulmuştur.*

Yazışma Adresi/Correspondence:
 Dr. Bora GÜNER
 Dışkapı Yıldırım Beyazıt Eğitim ve
 Araştırma Hastanesi,
 1. Beyin Cerrahi Kliniği, Ankara,
 TÜRKİYE/TURKEY
 boragurer@gmail.com

ÖZET Amaç: Levetirasetam, epilepsi tedavisinde kullanılan yeni kuşak bir antiepileptiktir. Hayvan modellerinde levetirasetamın nöroprotektif etkinliğinin olabileceği gösterilmiştir. Bu çalışmada, levetirasetamın tavşan spinal kord iskem/reperfüzyon modelinde, nöroprotektif etkinliğinin olup olmadığı araştırılmıştır. **Gereç ve Yöntemler:** Yirmi beş tavşan randomize olarak beşerli beş gruba ayrıldı; Grup 1 (kontrol), Grup 2 (iskemi), Grup 3 (serum fizyolojik), Grup 4 (30 mg/kg metilprednizolon), Grup 5 (50 mg/kg levetirasetam). Kontrol grubuna sadece laparotomi yapıldı, diğer gruplarda abdominal aorta renal arterin kaudalinden anevrizma klipi yardımıyla 20 dakika kapatılarak spinal kord iskem modeli oluşturuldu. Kırk sekiz saat sonra hayvanlar sakrifiye edildi. L2 ve L5 seviyeleri arasından spinal kord örnekleri alınarak analiz edildi. Nörolojik değerlendirme, hayvanlar sakrifiye edilmeden hemen önce Tarlov skoru ile yapıldı. Doku malondialdehid düzeyleri lipid peroksidasyonunun bir göstergesi olarak, doku caspase-3 aktivite düzeyleri ise apoptozun bir göstergesi olarak çalışıldı. Ayrıca, tüm dokular histopatolojik değerlendirmeye tabi tutuldu. **Bulgular:** Metilprednizolon grubu, iskem ve serum fizyolojik gruplarıyla karşılaştırıldığında daha yüksek Tarlov skorlarına sahipti. İskem ve serum fizyolojik grubuyla karşılaştırıldığında levetirasetam grubundaki Tarlov skorlarında istatistik olarak anlamlı bir yükseklik elde edilemedi. Hem malondialdehid hem de caspase-3 düzeyleri levetirasetam verilmesini takiben istatistik olarak anlamlı bir azalmaya uğramadı. Histopatolojik olarak da nöron dejenerasyonunda ve infiltrasyonunda levetirasetamın anlamlı bir etkisi izlenmedi. **Sonuç:** İlerideki çalışmalarda farklı doz rejimleri ve zaman aralıkları kullanılması gerekmesine rağmen, bu çalışmada levetirasetamın spinal kord iskem/reperfüzyon modeli üzerine metilprednizolondan daha az etkisi görülmüştür.

Anahtar Kelimeler: Omurilik; omurilik vasküler hastalıkları; reperfüzyon hasarı

ABSTRACT Objective: Levetiracetam is a novel antiepileptic drug developed for treating epilepsy. In animal models levetiracetam has been reported to be beneficial for neuroprotection. In this study, we determined whether levetiracetam would protect spinal cord against ischemia/reperfusion injury in a rabbit model. **Material and Methods:** Twenty-five rabbits were randomized into five groups of five animals each; Group 1 (sham operation), Group 2 (ischemia only), Group 3 (Vehicle), Group 4 (30 mg/kg methylprednisolone), Group 5 (50 mg/kg levetiracetam). Only laparotomy was performed in sham group. In all other groups, the spinal cord ischemia model was created by a 20-min occlusion of the aorta just caudal to renal artery with an aneurysm clip. The animals were killed 48 hours later. Spinal cord segments between L2 and L5 were harvested for analysis. Neurological evaluation was performed with Tarlov scoring system just before animals were killed. Level of tissue malondialdehyde was analyzed as a marker of lipid peroxidation and tissue caspase-3 activity as a marker of apoptosis. Also, histopathological evaluation of the tissue was performed. **Results:** Methylprednisolone group had higher Tarlov scores compared with ischemia and vehicle groups. There were no statistically significant high Tarlov scores for levetiracetam group compared with ischemia and vehicle groups. Both malondialdehyde and caspase-3 levels were not significantly decreased by levetiracetam administration. Histopathological evaluation of the tissues also demonstrated no significant decrease in neuronal degeneration and infiltration parameters after levetiracetam administration. **Conclusion:** Although further studies considering different dose regimens and time intervals are required, levetiracetam was shown not to be as effective as methylprednisolone in spinal cord ischemia/reperfusion model.

Key Words: Spinal cord; spinal cord vascular diseases; reperfusion injury

Türkiye Klinikleri J Cardiovasc Sci 2011;23(3):242-9

Spinal kord hasarı travmatik ve travmatik olmayan nedenlerle meydana gelir. Nedeni ne olursa olsun, yıkıcı disfonksiyona ve engelliğe neden olur. Torasik ve abdominal aort cerrahisini takiben, spinal kord iskemisine bağlı parapleji gelişme riski iyi bilinen bir antitedir.¹ Aortadan spinal korda giden kan akımının azalması ya da tamamen durması iskemiye neden olur.²

İskemi anında ilk ortaya çıkan hasara “primer hasar” denir. Primer hasarı takiben endojen maddeler ek hasara neden olur ki, bu hasara “sekonder hasar” adı verilir. İnflamasyon ve serbest radikal oluşumu sekonder hasarı meydana getiren en önemli patolojik mekanizmalardır.³⁻⁵ İskemik hasar reperfüzyonla artmakta, lipid peroksidasyonu meydana gelmekte ve dejenerasyon bu yolla ilerlemektedir.^{6,7}

Levetirasetam (LEV) birçok epilepsi modelinde nöroprotektif etki göstermiştir. Elektriksel olarak uyarılmış status epileptikus (SE) modellerinde LEV SE’yi engelleyememiş, ancak mitokondrial disfonksiyon üzerine belirgin koruyucu etki göstermiştir.⁸ Ayrıca, yapılan birçok inme ve kafa travması çalışmasında da LEV’nin nöroprotektif etkisi olduğu gösterilmiştir. Ratlarda “middle” serebral arter oklüzyonu sonrası oluşturulan inme modelinde, LEV’nin enfarkt boyutlarını belirgin azalttığı gösterilmiştir.⁹ Subaraknoid kanama ve kafa travması modellerinde de LEV’nin nöroprotektif etkinliği olduğu gösterilmiştir.¹⁰ Bu çalışmada amacımız, LEV’nin spinal kord iskemisi/reperfüzyon (I/R) modelinde etkinliği olup olmadığını göstermektir.

GEREÇ VE YÖNTEMLER

Bu çalışma, Sağlık Bakanlığı Ankara Hıfzıssıhha Enstitüsü Araştırma Laboratuvarlarında yapıldı. Toplam 25 adet, ortalama ağırlığı 2,5-3,0 kg olan, erkek, sağlıklı, Yeni Zelanda türü beyaz tavşan kullanıldı. Denekler n= 5 olacak şekilde 5 grup oluşturmak üzere ayrıldı. Çalışma için Sağlık Bakanlığı Ankara Hıfzıssıhha Enstitüsü Deney Hayvanları Etik Kurulundan onay alındı. Çalışma, “Guide for the Care and Use of the Laboratory Animals” prensipleri (<http://www.nap.edu/catalog/5140.html>) doğrultusunda yapılarak hayvan hakları korun-

muştur. Çalışmamızın ışık mikroskopisi, Sağlık Bakanlığı Ankara Dışkapı Yıldırım Beyazıt Eğitim ve Araştırma Hastanesi Patoloji Kliniğinde değerlendirildi. Doku malondialdehid (MDA) ve caspase-3 düzeyleri ise Ankara Üniversitesi Biyokimya Ana Bilim Dalı laboratuvarlarında çalışıldı.

Denek grupları

Grup I (n= 5 tavşan): Sadece laparotomi yapıldı (kontrol grubu).

Grup II (n= 5 tavşan): İskemi yapıp omurilik yaralanması oluşturulan grup (iskemi grubu).

Grup III (n= 5 tavşan): İskemiyi takiben 5 cc intravenöz (IV) %0,9 NaCl verilen grup [serum fizyolojik (SF grubu)].

Grup IV (n= 5 tavşan): İskemiyi takiben 30 mg/kg IV metilprednizolon (MP) (Prednol-L, Mustafa Nevzat, İstanbul) verilen grup (MP grubu).

Grup V (n= 5 tavşan): İskemiyi takiben 50 mg/kg IV LEV (Keppra, Ucb, İstanbul) verilen grup (LEV grubu).

CERRAHİ İŞLEM

Cerrahi işlem yapılacak olan tüm gruplardaki tavşanlara genel anestezi amaçlı 50 mg/kg ketamin HCl (Ketalar, Parke-Davis Eczacıbaşı, İstanbul) ve 10 mg/kg ksilazin HCl (Rompun, Bayer, İstanbul) intramusküler (IM) olarak verilerek sedasyon sağlandı. Ayrıca, cerrahi klipajdan önce 200 U heparin Na (Panpharma S.A, Fransa) ve 10 mg/kg sefazolin Na (Cefozin, Bilim İlaç, İstanbul) yapıldı. Anestezi süresince denekler solunum desteğine ihtiyaç duymadan spontan solunumda izlendi.

Operasyon boyunca ve anestezi etki sonlanana kadar denekler, ısıtıcı pedlerle vücut sıcaklıkları 37°C’de tutuldu. Steril koşullarda ortalama 7-8 cm uzunluğunda median laparotomi insizyonu batına girildi ve abdominal aorta explore edildi. Abdominal aorta sol renal arter çıkışının hemen 1 cm altından 50 g kapanma basıncı olan anevrizma klipleriyle (YASARGIL FE 693) kliplendi. Aorta 20 dakika boyunca klipli tutuldu. Klip kaldırıldıktan sonra kan akımının, konulan klabin distaline geçişi vizüel olarak görüldü. Deneklerin cerrahiye takiben yaklaşık 2 saat süren anesteziden ayılma periyodu sonrası normal olarak beslenmesine izin

verildi. Denekler normal oda sıcaklığında suya ve besine ulaşabilecekleri bir ortamda 48 saat yaşatıldı. Kırk sekiz saat sonra sakrifiye edilerek L1-S1 arası laminektomi yapılarak spinal kord örnekleri alındı.

NÖROLOJİK DEĞERLENDİRME

Reperfüzyonu izleyen 48. saatte, denekler sakrifiye edilmeden önce, arka bacakların motor fonksiyonları modifiye Tarlov kriterlerine göre,¹¹ uygulanan tedaviyi bilmeyen bir araştırmacı tarafından değerlendirildi.

Modifiye Tarlov Kriterleri:

- 0: Alt ekstremitelerde hareket yok,
- 1: Fark edilebilir eklem hareketi var,
- 2: Aktif hareket var, fakat desteksiz oturma yok,
- 3: Desteksiz oturma var, fakat zıplama yok,
- 4: Zayıf zıplama var,
- 5: Alt ekstremitelerde fonksiyonları tam,

DOKU MALONDİALDEHİD ANALİZİ

Spinal kord örneklerinde lipid peroksidasyon ürünü olan MDA konsantrasyonu ölçüldü. Doku MDA düzeyleri tiobarbitürik asit ile reaksiyon yapılan bir metot ile ölçüldü. Özet olarak, örnekler soğuk tuz solüsyonu içeren bitüle edilmiş hidroksi tolüenli (BHT) (%0,01 BHT içine 200 µL metanol) ve %0,07 sodyum dodesil sülfat (SDS) olan iki volüm ile karıştırıldı. Sonra örneklerin 1 mL'sine 500 µL 0,001 NH₂SO₄ eklendi ve tiobarbitürik asit 500 µL'si ile (%0,67 tiobarbitürik asit %50 asetik asit içinde) proteinler yoğunlaştırıldı. Karışım oda sıcaklığında 10 dakika 4000 devir/dakika santrifüj edildi. 1 mL hücredeki organik tabaka absorbansı 535 nm'de okutuldu (Molecular Devices Versamax Microplate Reader, ABD). MDA konsantrasyonları mg dokuda nmol cinsinden ifade edildi.¹²

DOKU CASPASE-3 ANALİZİ

Doku örnekleri serum fizyolojik (1 g 5 mL'de) ile homojenize edildi. Takiben 20 dakika 4000 devir/dakika santrifüj edildi. Süpernatantın üst kısmı alındı ve analizlerde kullanıldı. Caspase-3 aktivite-

si caspase-3 kolorometrik tespit kiti ile (907-013: Assay Designs, ABD) ölçüldü. Bu kit caspase-3 için spesifik bir kromojenik substrat içermektedir. Oluşan ürün 405 nm'de kolorometrik olarak saptanabilmektedir. Optik yoğunluklar ölçülerek aktivite değerlerine ulaşıldı. Sonuçlar U/mg protein olarak verildi.¹³

HİSTOPATOLOJİK İNCELEME

Spinal kord örnekleri %10'luk nötral formalin solüsyonunda 72 saat süreyle tespit edildi. Takiben rutin histopatolojik işlemlerden sonra hazırlanan parafin bloklar 5 µ kalınlığında kesitler yapılarak elde edilen preparatlar hematoksilin-eozin ile boyandıktan sonra ışık mikroskopisinde hemorajik-konjesyon, ödem, inflamasyon ve nöron dejenerasyonları açısından araştırma gruplarına yabancı bir patolog tarafından incelendi. Her bir parametre için dokular 0= Hiç yok, 1= Minimal, 2= Hafif, 3= Orta, 4= Ağır olarak kategorize edildi.

İSTATİSTİKSEL ANALİZ

Verilerin analizi SPSS for Windows 11.5 paket programında yapıldı. Sürekli değişkenlerin dağılımının normale yakın olup olmadığı Shapiro Wilk testi ile araştırıldı. Tanımlayıcı istatistikler sürekli değişkenler için ortalama ± standart sapma olarak, sıralanabilir değişkenler için ortanca (minimum-maksimum) biçiminde gösterildi. Gruplar arasında ortalaması yönünden farkın önemliliği, tek yönlü varyans analizi (One-Way ANOVA) ile ortanca değerler yönünden farkın önemliliği ise Kruskal Wallis testi ile araştırıldı. Tek yönlü varyans analizi veya Kruskal Wallis test istatistiğinin anlamlı bulunması halinde "post-hoc Tukey" veya parametrik olmayan çoklu karşılaştırma testi kullanılarak farka neden olan durumlar belirlendi. p< 0,05 için sonuçlar istatistiksel olarak anlamlı kabul edildi.

BULGULAR

NÖROLOJİK DEĞERLENDİRME (TARLOV SKORLARI)

İskemi ve serum fizyolojik (SF) gruplarının ortalama Tarlov skorları istatistiki olarak aynı bulunmuştur (p= 1). MP grubunun ortalama Tarlov

skorları iskemi ve SF gruplarından daha yüksek bulunmuş olup, bu yükseklik istatistiki olarak anlamlıdır ($p < 0,01$). LEV grubunun Tarlov skorları, SF ve iskemi gruplarıyla kıyaslandığında az da olsa bir yükseklik gösteriyor olmasına rağmen bu veri istatistiki olarak anlamlı bulunmamıştır ($p = 0,174$). Kontrol grubunun Tarlov skorları tüm gruplardan daha yüksek olup bu yükseklik istatistiki olarak anlamlıdır ($p < 0,01$).

HİSTOPATOLOJİK DEĞERLENDİRME

Hemoraji-Konjesyon

Kontrol grubunda hemoraji-konjesyon hiç görülmemiştir. SF grubunda hemoraji düzeyi 2 (1-3), iskemi grubunda 2 (1-2), MP grubunda ise 2 (1-3) olarak, hafif düzeyde izlenmiştir. LEV grubunda 1 (1-3) düzeyinde, minimal bir hemoraji-konjesyon izlenirken; SF, iskemi ve MP gruplarıyla karşılaştırıldığında bu azalma istatistiki olarak anlamlı bulunmamıştır ($p < 0,01$). Normal omurilik ile kıyaslandığında, her dört grupta da hemoraji-konjesyon daha fazla izlenmiştir.

Ödem

Kontrol grubunda ödem hiç izlenmemiştir. SF grubunda ödem düzeyi 4 (4-4), iskemi grubunda 4 (4-4) ve LEV grubunda 4 (2-4) olarak, yoğun düzeyde izlenmiş olup, kontrol grubuyla karşılaştırıldığında bu artış istatistiki olarak anlamlıdır. MP grubunda ise 1 (1-1) düzeyinde minimal bir ödem izlenmiştir. SF, iskemi ve LEV gruplarıyla karşılaştırıldığında, MP'nin ödemi belirgin düzeylerde azalttığı izlenmiş ve bu azalma istatistiki olarak anlamlı bulunmuştur ($p < 0,01$).

İnflamasyon

Kontrol grubunda da inflamasyon hiç izlenmemiştir. Geri kalan dört grupta ise 1 düzeyinde, minimal bir inflamasyon izlenmiş olup, bu fark istatistiki olarak anlamlı bulunmamıştır.

Nöron Dejenerasyonu

Kontrol grubunda herhangi bir nöron dejenerasyonu bulgusuna rastlanmamıştır. SF grubunda nöron dejenerasyonu düzeyi 4 (4-4), iskemi grubunda ise 4 (4-4) olarak, yoğun düzeyde görülmüştür. MP

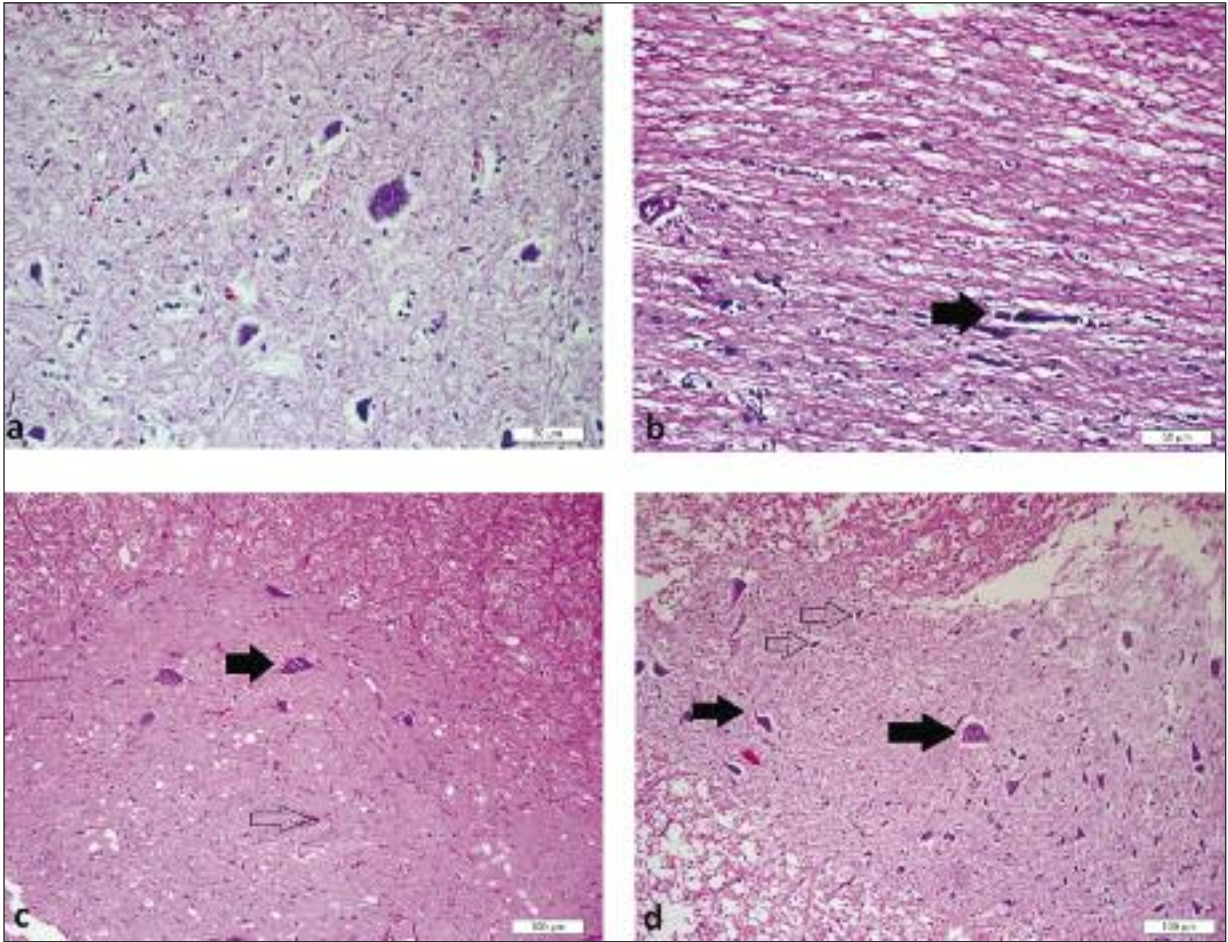
grubunda ise 2 (2-3) düzeyinde, hafif bir nöron dejenerasyonu izlenmiş olup, SF ve iskemi gruplarıyla karşılaştırıldığında, nöron dejenerasyonundaki bu azalma istatistiki olarak anlamlı bulunmuştur ($p < 0,01$). LEV grubunda ise 3 (3-4) düzeyinde, orta derecede bir nöron dejenerasyonu tespit edilmiştir (Resim 1a,b,c,d).

DOKU MALONDİALDEHİD DÜZEYLERİ

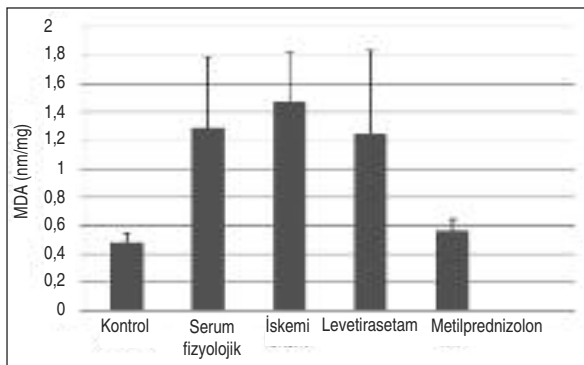
Kontrol grubunun doku MDA düzeylerinin ortalaması $0,5 \pm 0,06$ nmol/mg idi. İskemi grubunda MDA düzeylerinin ortalaması $1,5 \pm 0,34$ nmol/mg, SF grubunda ise $1,3 \pm 0,50$ nmol/mg olarak saptandı. MP grubunun ortalama MDA düzeyi $0,6 \pm 0,08$ nmol/mg, LEV grubunda ortalama MDA düzeyi $1,2 \pm 0,59$ nmol/mg idi. Kontrol grubuyla kıyaslandığında iskeminin (iskemi ve SF grupları) MDA düzeylerini belirgin şekilde arttırdığı görülmüştür ($p < 0,01$). MP tedavisinin ise iskemi sonrası oluşan doku MDA düzeylerindeki bu artışı belirgin şekilde azalttığı görülmüştür ($p < 0,01$). LEV grubunun MDA düzeylerini iskemi grubuyla kıyaslandığında istatistiki olarak anlamlı düzeyde azalttığı görülmüştür ($p = 0,023$); ancak LEV grubu SF grubuyla karşılaştırıldığında MDA düzeylerini istatistiki olarak anlamlı düzeylerde azaltmamaktadır ($p = 0,358$) (Resim 2).

DOKU CASPASE-3 DÜZEYLERİ

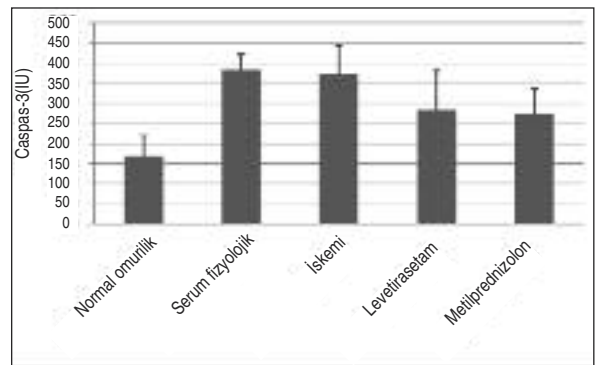
Kontrol grubunda ortalama doku caspase-3 düzeyleri $168,2 \pm 52,05$ IU olarak tespit edildi. İskemi grubunda caspase-3 düzeyleri ortalaması $372,3 \pm 61,00$ IU, SF grubunda ise $382,9 \pm 95,69$ IU olarak bulundu. MP grubunda ortalama doku caspase-3 düzeyleri $273,9 \pm 70,64$ IU idi. LEV grubunda ise bu değer ortalama $284,1 \pm 36,75$ IU idi. Kontrol grubuyla karşılaştırıldığında I/R hasarını takiben doku caspase-3 düzeylerinde belirgin bir artış olduğu izlenmektedir ($p < 0,001$). MP tedavisini takiben caspase-3 düzeylerinde rakamsal bir azalma görülmektedir; ancak bu azalma istatistiki olarak anlamlı bulunmamıştır ($p = 0,171$). Benzer şekilde, LEV verilen tavşan grubunun dokularında da rakamsal olarak caspase-3 düzeyleri azalmaktadır, ancak bu veri de istatistiki olarak anlamlı bulunmamıştır ($p = 0,256$) (Resim 3).



RESİM 1: a. Normal spinal kord örneği (H&E X20 obj.). b. I/R oluşturulup herhangi bir ilaç verilmeyen kontrol grubuna ait histopatolojik görüntü. Dejenere olmuş nöronlar (ok) yoğun ödemli doku içinde izlenmektedir (H&E X40 obj.). c. MP grubuna ait histopatolojik görüntü. Kontrol ve SF gruplarına kıyasla normal yapısı korunmuş nöronlar (içi dolu ok) daha fazla izlenmektedir. Az da olsa dejenere nöronlar görülmektedir (içi boş ok). Doku ödemi belirgin şekilde azalmıştır (H&E X10 obj.). d. LEV grubuna ait histopatolojik görüntü. MP grubuna kıyasla daha az olmakla beraber sağlam yapısı korunmuş nöronlar (içi dolu oklar) görülmüştür. Ancak MP grubuna kıyasla daha fazla dejenere nöron izlenmektedir (içi boş oklar). LEV'nin ödemi azaltıcı etkisi görülmüştür.



RESİM 2: Grupların doku malondialdehid verilerinin bar-grafiği.



RESİM 3: Grupların caspase-3 aktivitesi verilerinin bar-grafiği.

TARTIŞMA

I/R modelinde omurilik hasarında etkili mekanizmalardan bazıları; serbest radikal teorisi, lipid pe-

roksidasyonu ve inflamatuvar değişikliklerdir. Serbest radikaller, dış yörüngesinde çiftlenmemiş serbest elektron bulunduran kimyasal bileşiklerdir. Bu elektron başka biyolojik moleküllere aktarılarak

oksidasyona yol açar ve hasara neden olur. Serbest radikallerin aşırı artışı hücre ölümüne neden olur.¹⁴ Yoğun serbest radikal oluşumunun önlenmesi hücre yaşamı için önemli bir adımdır. Yüksek oranda poliansatüre yağ asitleri içeren hücre membranının yıkılması, serbest radikallere bağlı nöronal hasar oluşmasının en önemli aşamasıdır.¹³ Serbest yağ asitlerinin serbest radikal ile oksidasyonu lipid peroksidasyonu olarak adlandırılır. Lipid peroksidasyon düzeyi, lipid peroksidasyonu sırasında oluşan MDA gibi ara ürünler aracılığı ile tayin edilmektedir.¹² Reaktif oksijen türevlerinin biyolojik membranlarda hasar oluşturan lipid peroksidasyonuna neden olduğuna inanılmaktadır. Hücrelerde dokuları serbest radikal hasarına karşı koruyan antioksidan mekanizmalar mevcuttur. Endojen antioksidanlar olan glutatyon (GSH) ve süperoksit dismutaz (SOD) bu defans mekanizmalarının başında gelir. Potansiyel olarak hasar yapan serbest radikal gruplarını kurtararak etki gösterirler. Daha önceki çalışmalarda mannitol, askorbik asit, E vitamini, allopurinol gibi bazı maddelerin reaktif oksijen türevlerinin etkilerini baskılayarak ve metabolik dengeyi sağlayarak etki gösterdikleri gösterilmiştir. Lipid peroksidasyonunun son ürünleri aldehidler, hidrokarbon gazları ve MDA'dır. Dokulardaki oksidan hasarın büyüklüğünü belirlemek için bir lipid peroksidasyon son ürünü olan MDA miktarı ölçülebilir.¹⁵

Ayrıca, I/R hasarının apoptozu tetikleyen geç dönemde hücre ölümüne neden olduğu yapılan çalışmalarda gösterilmiştir.^{13,16,17} Mackey ve ark., iskemiden 24 saat sonra hücrelerin yaklaşık %30-40'ında apoptotik etkinliğin olduğunu göstermişlerdir.¹⁸ Caspase-3 bir interlökin-dönüştürücü enzim olup, memeli hücrelerinde apoptotik ve inflamatuvar yolların primer etkileyicilerinden biridir.¹⁹ Apoptotik süreçlerin kaspazlar tarafından aktive edildiği gösterilmiştir.²⁰ Onbeş dakikalık iskemiye takiben spinal kord motor nöronlarında caspase-3 aktivitesinin arttığı gösterilmiştir.²¹ İskemik olaylar neticesinde caspase-3 düzeyleri artmakta ve DNA fragmentasyonunu başlatmaktadır.²² Bu nedenle çalışmamızda spinal kord iskemisini takiben arttığı gösterilen caspase-3 düzeyleri bakılmıştır.

Çalışmamızda, tavşanda infrarenal aortik oklüzyon yöntemiyle spinal kord iskemisi gerçekleştirildi. Spinal kord hasarı meydana getirmek için birçok çalışmada aynı model kullanılmıştır.²³ Tavşanlarda spinal kord kan akımı segmentaldir ve segmentler arasındaki kollateral dolaşım dolayısıyla kan akımı zayıftır. Renal arter distalinden oklüzyon uygulandığında böbrekler ve bağırsaklar da iskemiden korunmakta ve nörolojik hasar haricindeki komplikasyonlar engellenmiş olmaktadır. Çoğunlukla oklüzyon süresi, histopatolojik hasar ve klinik fonksiyonlar arasında anlamlı bir bağlantı mevcuttur. Bu da nöroprotektif olduğu sanılan farmakolojik ajanları değerlendirmede tavşanı, güvenilir bir model yapmaktadır. Tüm bu sebeplerden dolayı, söz konusu spinal iskemi reperfüzyon modeli için denek olarak tavşan seçildi.

LEV; fokal ve jeneralize tip epilepsilerde kullanılan yeni kuşak bir antiepileptik ilaçtır. LEV piroolidin grubunda yer almaktadır ve birçok antiepileptik ilaçtan farklı bir etki mekanizması vardır. Daha önce yapılan çalışmalarda, LEV'nin nöroprotektif etkinliği olabileceği gösterilmiştir.^{8,9} LEV'nin rodent fokal iskemi modelinde, intraperitoneal olarak tek doz verilmesinin ardından infarkt boyutlarında doza bağımlı bir azalma yaptığı gösterilmiştir.⁹ Ayrıca, birçok kapalı kafa travması ve subaraknoid hemoraji çalışmasında da LEV'nin nöroprotektif etkinliği olabileceği gösterilmiştir.²⁴

Ancak, LEV'nin I/R modelinde daha önceki çalışmalarda nöroprotektif etkinliği çalışılmamıştır.

LEV'nin spinal kord I/R modeli üzerinde nöroprotektif etkinliğini araştırdığımız bu çalışmada, deneklerin klinik durumları iskemiden 48 saat sonra modifiye Tarlov skorları ile değerlendirilmiştir. MP'nin iskemi ve SF gruplarıyla kıyaslandığında I/R modelinde istatistiksel olarak anlamlı düzeyde bir klinik düzelme sağladığı gösterilmiştir. LEV grubunda ise klinik olarak istatistiksel açıdan anlam kazanan bir yanıt alınmamıştır.

Histopatolojik olarak MP, iskemi ve SF gruplarıyla kıyaslandığında spinal kord ödemi ve nöron dejenerasyonunu belirgin şekilde azaltmıştır. LEV ise spinal kord ödemi, hemoraji-konjesyon üzerine belirgin şekilde etkinlik sağlamamıştır. Ancak, MP

kadar olmasa da nöron dejenerasyonu üzerine LEV'nin koruyucu etkisi olduğu izlenmiştir.

Biyokimyasal doku analizlerine bakıldığında, iskemi sonrası artan lipid peroksidasyonuna bağlı olarak doku MDA düzeylerinin anlamlı ölçüde arttığı (iskemi ve SF grupları) görülmüştür. MP'nin MDA düzeyleri üzerinde anlamlı şekilde azaltıcı etkisi olduğu görülmüştür. LEV'nin MDA düzeyleri üzerine olan etkisi SF grubuyla kıyaslandığında istatistiksel olarak anlamlı bir azalma sağladığı izlenmiş olup, iskemi grubuyla kıyaslandığında ise anlamlı bir düşüş olduğu gösterilememiştir. Bu nedenle LEV'nin lipid peroksidasyonunun bir göstergesi olan doku MDA düzeyleri üzerine anlamlı bir etkisi olmadığı düşünülmüştür.

Apoptozun bir göstergesi olan doku caspase-3 düzeylerinde iskemi sonrası anlamlı bir artış olduğu izlenmiştir. Bu nedenle apoptozun I/R modelin-

de nöronal hasarda önemli bir rol oynadığı sonucuna varılmıştır. Ancak MP ve LEV tedavilerinin, I/R modelinde caspase-3 düzeylerinde istatistiksel olarak anlamlı bir azalmaya yol açmadığı görülmüştür; hem MP'nin hem de LEV'nin antiapoptotik etkinliğinin olmadığı sonucuna varılmıştır.

SONUÇ

Tüm bu bulgular ışığında I/R modelinde MP'nin hem klinik hem histopatolojik hem de doku MDA düzeyleri üzerine belirgin tedavi edici etkinliği olduğu görülmüştür. LEV'nin ise histopatolojik olarak nöron dejenerasyonunu azaltıcı bir etkisi olduğu saptanmış olup, bu etkinin MP kadar etkin olmadığı görülmüştür. Sonuç olarak, LEV'nin spinal kord I/R modelinde, MP ile kıyaslandığında belirgin bir nöroprotektif etkinliğinin olmadığı sonucuna varılmıştır.

KAYNAKLAR

- Hagl C, Ergin MA, Galla JD, Lansman SL, McCullough JN, Spielvogel D, et al. Neurologic outcome after ascending aorta-aortic arch operations: effect of brain protection technique in high-risk patients. *J Thorac Cardiovasc Surg* 2001;121(6): 1107-21.
- Umeda Y, Mori Y, Takagi H, Iwata H, Matsuno Y, Hirose H. Surgical outcome of abdominal aortic aneurysm repair in patients undergoing chronic hemodialysis. *Heart Vessels* 2003;18(1):7-11.
- Dumont RJ, Okonkwo DO, Verma S, Hurlbert RJ, Boulos PT, Ellegala DB, et al. Acute spinal cord injury, part I: pathophysiologic mechanisms. *Clin Neuropharmacol* 2001;24(5): 254-64.
- Genovese T, Cuzzocrea S. Role of free radicals and poly (ADP-ribose) polymerase-1 in the development of spinal cord injury: new potential therapeutic targets. *Curr Med Chem* 2008;15(5): 477-87.
- Kaptanoglu E, Solaroglu I, Okutan O, Surucu HS, Akbiyik F, Beskonakli E. Erythropoietin exerts neuroprotection after acute spinal cord injury in rats: effect on lipid peroxidation and early ultrastructural findings. *Neurosurg Rev* 2004; 27(2):113-20.
- Chronidou F, Apostolakis E, Papapostolou I, Grintzalis K, Georgiou CD, Koletsis EN, et al. Beneficial effect of the oxygen free radical scavenger amifostine (WR-2721) on spinal cord ischemia/reperfusion injury in rabbits. *J Cardiothorac Surg* 2009;4:50.
- Lukácová N, Halát G, Chavko M, Marsala J. Ischemia-reperfusion injury in the spinal cord of rabbits strongly enhances lipid peroxidation and modifies phospholipid profiles. *Neurochem Res* 1996;21(8):869-73.
- Gibbs JE, Walker MC, Cock HR. Levetiracetam: antiepileptic properties and protective effects on mitochondrial dysfunction in experimental status epilepticus. *Epilepsia* 2006;47(3):469-78.
- Hanon E, Klitgaard H. Neuroprotective properties of the novel antiepileptic drug levetiracetam in the rat middle cerebral artery occlusion model of focal cerebral ischemia. *Seizure* 2001; 10(4): 287-93.
- Wang H, Gao J, Lassiter TF, McDonagh DL, Sheng H, Warner DS, et al. Levetiracetam is neuroprotective in murine models of closed head injury and subarachnoid hemorrhage. *Neurocrit Care* 2006;5(1):71-8.
- Tarlov IM. Acute spinal cord compression in paralysis. *J Neurosurg* 1972;36(1):10-20.
- Demopoulos HB, Flamm ES, Pietronigro DD, Seligman ML. The free radical pathology and the microcirculation in the major central nervous system disorders. *Acta Physiol Scand Suppl* 1980;492: 91-119.
- Solaroglu I, Kaptanoglu E, Okutan O, Beskonakli E, Attar A, Kilinc K. Magnesium sulfate treatment decreases caspase-3 activity after experimental spinal cord injury in rats. *Surg Neurol* 2005;64 Suppl 2:S17-21.
- Bethea JR, Dietrich WD. Targeting the host inflammatory response in traumatic spinal cord injury. *Curr Opin Neurol* 2002;15(3):355-60.
- Borgers M, Van Reempts J. The distribution of calcium in normal and ischemic brain tissue. *Clin Res Rev* 1984;4(1):70-1.
- Li M, Ona VO, Chen M, Kaul M, Tenneti L, Zhang X, et al. Functional role and therapeutic implications of neuronal caspase-1 and -3 in a mouse model of traumatic spinal cord injury. *Neuroscience* 2000;99(2):333-42.
- Hearse DJ, Bolli R. Reperfusion induced injury: manifestations, mechanisms, and clinical relevance. *Cardiovasc Res* 1992;26(2):101-8.
- Mackey ME, Wu Y, Hu R, DeMaro JA, Jacquin MF, Kanellopoulos GK, et al. Cell death suggestive of apoptosis after spinal cord ischemia in rabbits. *Stroke* 1997;28(10):2012-7.
- Keane RW, Kraydieh S, Lotocki G, Alonso OF, Aldana P, Dietrich WD. Apoptotic and anti-apoptotic mechanisms following spinal cord injury. *J Cereb Blood Flow Metab* 2001; 21(10): 1189-98.
- Emery E, Aldana P, Bunge MB, Puckett W, Srinivasan A, Keane RW, et al. Apoptosis after traumatic human spinal cord injury. *J Neurosurg* 1998;89(6):911-20.

21. Sakurai M, Nagata T, Abe K, Horinouchi T, Itoyama Y, Tabayashi K. Survival and death-promoting events after transient spinal cord ischemia in rabbits: induction of Akt and caspase3 in motor neurons. *J Thorac Cardiovasc Surg* 2003;125(2):370-7.
22. Hayashi T, Sakurai M, Abe K, Sadahiro M, Tabayashi K, Itoyama Y. Apoptosis of motor neurons with induction of caspases in the spinal cord after ischemia. *Stroke* 1998;29(5):1007-13.
23. Lang-Lazdunski L, Heurteaux C, Vaillant N, Widmann C, Lazdunski M. Riluzole prevents ischemic spinal cord injury caused by aortic cross clamping. *J Thorac Cardiovasc Surg* 1999; 117(5):881-9.
24. Lynch JR, Pineda JA, Morgan D, Zhang L, Warner DS, Benveniste H, et al. Apolipoprotein E affects the central nervous system response to injury and the development of cerebral edema. *Ann Neurol* 2002;51(1):113-7.